



ARTIGO DE REVISÃO

Degree of tinnitus improvement with stapes surgery – a review[☆]



Aliciane Mota G. Cavalcante^a, Isabella Monteiro de Castro Silva^a,
Bianca Jessica Neves^a, Carlos Augusto Oliveira^b e Fayez Bahmad Jr^{a,c,d,*}

^a Universidade de Brasília (UnB), Ciências Médicas, Brasília, DF, Brasil

^b Universidade de Brasília (UnB), Escola de Pós-Graduação, Brasília, DF, Brasil

^c Harvard Medical School, Otolaryngology and Neurotology, Boston, Estados Unidos

^d Universidade de Brasília (UnB), Faculdade de Ciências da Saúde, Brasília, DF, Brasil

Recebido em 17 de junho de 2017; aceito em 6 de dezembro de 2017

Disponível na Internet em 3 de março de 2018

KEYWORDS

Otosclerosis;
Tinnitus;
Stapes surgery

Abstract

Introduction: Otospongiosis is temporal bone osteodystrophy, characterized by disordered bone resorption and neoformation in genetically predisposed individuals. Clinically, otospongiosis is characterized by progressive conductive and/or mixed hearing loss and by tinnitus.

Objective: A review of the last two decades of publications that report the degree of tinnitus improvement with stapes surgery.

Methods: 125 articles published in the last 20 years mentioning the relationship between otosclerosis and tinnitus. Literature has always shown that the hearing improvement after stapes surgery was the main result sought and found. However, recent articles have reinforced the need for surgery for the tinnitus improvement. The ideal time to assess tinnitus through different scales is in the sixth month post-operative. The estimated average hearing improvement is 93% and tinnitus is 85.52%.

Results: Summaries of 12 articles were reviewed which fulfilled the search criteria of the survey, and 8 studies were included in the study according to the selection criteria. These studies investigating the degree of tinnitus improvement with stapes surgery, using different scales as: tinnitus functional index, visual analog scale, tinnitus functional index and visual analog scale, visual analog scale and “questionnaire asking about tinnitus”, Newman’s method and Tinnitus Score Advocated by the Japan Audiological Society. The total of the samples of the evaluated articles was of 254 participants.

Conclusion: We conclude that stapes surgery is effective for the treatment of tinnitus (average improvement is 85.52%), and hearing loss (average improvement is 93%). When deciding about

DOI se refere ao artigo: <http://dx.doi.org/10.1016/j.bjorl.2017.12.005>

[☆] Como citar este artigo: Cavalcante AM, Silva IM, Neves BJ, Oliveira CA, Bahmad F Jr. Degree of tinnitus improvement with stapes surgery – a review. Braz J Otorhinolaryngol. 2018;84:514–8.

* Autor para correspondência.

E-mail: fayezbjr@gmail.com (F. Bahmad Jr).

A revisão por pares é da responsabilidade da Associação Brasileira de Otorrinolaringologia e Cirurgia Cérvico-Facial.

PALAVRAS-CHAVE

Otosclerose;
Zumbido;
Estapedectomia

the surgical indication in patients with otosclerosis, the presence and level tinnitus should be considered as well as the level of hearing.

© 2017 Associação Brasileira de Otorrinolaringologia e Cirurgia Cérvico-Facial. Published by Elsevier Editora Ltda. This is an open access article under the CC BY license (<http://creativecommons.org/licenses/by/4.0/>).

Grau de melhora do zumbido com estapedectomia – uma revisão**Resumo**

Introdução: A otosclerose é uma osteodistrofia do osso temporal, caracterizada pela reabsorção e neoformação óssea desordenadas em indivíduos geneticamente predispostos. Clinicamente, a otosclerose é caracterizada por perda auditiva progressiva condutiva e/ou mista e por zumbido. **Objetivo:** Uma revisão das últimas duas décadas de publicações que relatam o grau de melhora do zumbido com a estapedectomia.

Método: Foram analisados 125 artigos publicados nos últimos 20 anos que mencionavam a relação entre otosclerose e zumbido. A literatura sempre mostrou a melhoria auditiva como principal objetivo e resultado da estapedectomia. No entanto, artigos recentes reforçaram a necessidade de cirurgia para a melhora do zumbido. O momento ideal para avaliar o zumbido através de diferentes escalas é no sexto mês pós-operatório. A melhoria auditiva média estimada é de 93% e a do zumbido, de 85,52%.

Resultados: Foram revisados resumos de 12 artigos que preencheram os critérios de pesquisa, foram incluídos no estudo 8 artigos de acordo com os critérios de seleção. Este estudo investiga o grau de melhora do zumbido com a estapedectomia, utilizando diferentes escalas: *tinnitus functional index*, escala visual analógica, *tinnitus functional index* e escala visual analógica, escala visual analógica e “questionário sobre o zumbido”, método de Newman e o *Tinnitus Score Advocated*, da Sociedade Audiológica do Japão (*Japan Audiological Society*). O total das amostras dos artigos avaliados foi de 254 participantes.

Conclusão: Concluímos que a estapedectomia é bastante eficaz no tratamento do zumbido (melhoria média de 85,52%) e perda auditiva (melhoria média de 93%). Ao decidir sobre a indicação cirúrgica em pacientes com otosclerose, a presença e o nível de zumbido devem ser considerados, assim como o nível de audição.

© 2017 Associação Brasileira de Otorrinolaringologia e Cirurgia Cérvico-Facial. Publicado por Elsevier Editora Ltda. Este é um artigo Open Access sob uma licença CC BY (<http://creativecommons.org/licenses/by/4.0/>).

Introdução

A otosclerose é uma osteodistrofia do osso temporal, caracterizada por reabsorção e neoformação óssea desordenadas em indivíduos geneticamente predispostos. Toda a cápsula óptica pode estar envolvida, embora a área próxima da *fissula ante fenestram* (anterior à janela oval) seja o local mais comumente afetado.

Clinicamente, a otosclerose é caracterizada por perda auditiva progressiva condutiva e/ou mista e por zumbido. Eventualmente, perda auditiva neurosensorial, plenitude auditiva e vertigem podem ocorrer.

O zumbido é uma sensação de som anormal que alguns pacientes com perda auditiva experimentam. Pacientes com otosclerose podem apresentar graus variáveis de zumbido associados à perda auditiva. Gristwood et al.¹ relataram, com base em uma revisão de 1.014 casos consecutivos de otosclerose clínica, que 65% dos pacientes com perda auditiva devido à otosclerose tinham zumbido.

Subsequentemente, Deuyer et al. relataram que a prevalência de zumbido é estimada em 65% a 85%.² Estudos

anteriores indicaram que o zumbido diminui com a melhoria da audição após a estapedectomia.² Vários estudos têm relatado a alta prevalência de zumbido e o grau de desconforto em pacientes com otosclerose e a melhoria após a cirurgia. No entanto, somente alguns estudos descreveram o prazo da melhoria ou quantificaram a melhoria do zumbido com o uso de um instrumento de avaliação de zumbido validado de forma prospectiva. O objetivo desta revisão sistemática foi avaliar o resultado das publicações que relataram o grau de melhoria do zumbido com a estapedectomia, com ênfase no tipo de método usado e no período de avaliação.

Método

As pesquisas foram feitas nas bases de dados PubMed, com os descritores extraídos do *Medical Subject Headings* (MeSH) que caracterizaram o assunto: *otosclerosis AND stapes surgery OR stapedotomy AND tinnitus*.

Os critérios de inclusão dos estudos foram: artigos na língua inglesa; publicados nos últimos 20 anos; estudos

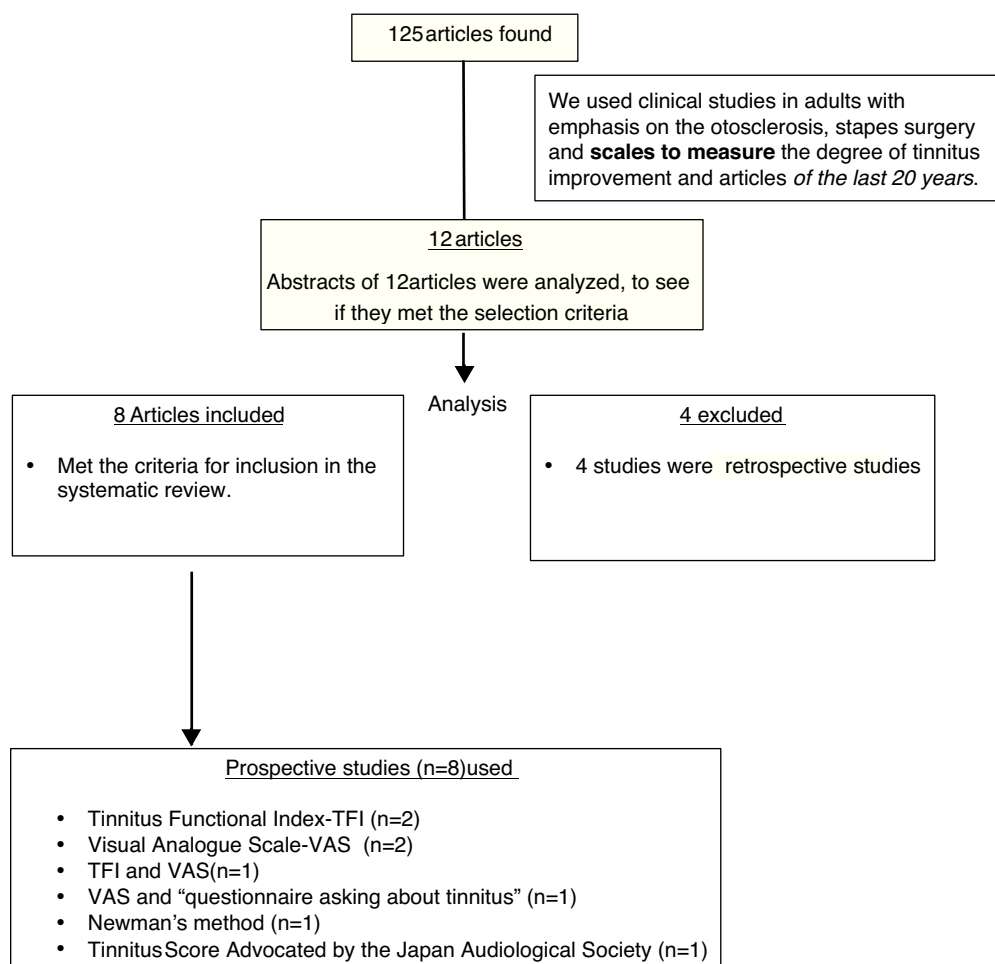


Figura 1 Diagrama PRISMA mostrando a seleção e o tipo de escala utilizados na revisão.

prospectivos e estudos clínicos em adultos com ênfase na otosclerose, estapedectomia e escalas para medir o grau de melhoria do zumbido. Estudos retrospectivos foram excluídos.

Resultados

Foram revisados resumos de 12 artigos que preencheram os critérios de inclusão da pesquisa e oito artigos foram incluídos no estudo de acordo com os critérios de inclusão. A figura 1 mostra o diagrama PRISMA de fluxo para inclusão.

Características dos estudos

Esta revisão encontrou oito estudos que investigaram o grau de melhoria do zumbido com a estapedectomia, com o uso de diferentes escalas. As estapedectomias foram estapedectomia e estapedotomia. Os artigos usaram diferentes escalas: *Tinnitus Functional Index-TFI*, Escala Visual Analógica-EVA, TFI e EVA, EVA e "questionário sobre o zumbido", método de Newman e *Tinnitus Score Advocated*, da Sociedade Audiológica do Japão (*Japan Audiological Society*).

No primeiro mês de avaliação pós-operatória, os resultados variaram entre 75% e 88% de melhoria no zumbido. No sexto mês, entre 85% e 88,3%.

Sakai et al. não mencionaram o período de avaliação. Neste artigo, o grau de melhoria foi de 68%.

Sanchez et al. informaram que a melhoria em torno do terceiro mês foi de 95,7%, esse foi o período de maior grau de melhoria observado entre todos os artigos.

Em estudos nos quais a avaliação foi feita entre quatro e 10 meses; quatro e 14 meses e 14 e 48 meses, o grau de melhoria do zumbido variou de 90 a 91%.

O total das amostras dos artigos avaliados foi de 254 participantes (tabela 1).

Discussão

Embora o zumbido esteja frequentemente relacionado à otosclerose, ele tem sido pouco discutido na literatura. No entanto, ele representa uma grande fonte de desconforto para alguns pacientes, os quais são com frequência inquisitivos sobre o curso desse sintoma.²

Não foi observado zumbido pós-operatório em pacientes que não apresentavam zumbido pré-operatório, mas esse fator não parece ser estatisticamente significativo como indicador preditivo do curso do zumbido. Esse achado também

Tabela 1 Artigos, tipo de escalas, tempo de avaliação no pós-operatório e resultados

Título	Autor/ano de publicação	Tipo de escala	Tamanho da amostra	Tempo de avaliação no pós-operatório	Grau de melhoria do zumbido
Stapedectomy effects on tinnitus: relationship of change in loudness to change in severity ²	Dewyer et al., 2015	TFI e EVA	35	1 e 6 meses	1 mês-75% 6 meses-88%
Tinnitus modulation by stapedectomy ³	Chang et al., 2014	TFI	16	1 e 6 meses	1 mês-88% 6 meses-85%
Characteristics and postoperative course of tinnitus in otosclerosis ⁴	Ayache et al., Earally, Elbaz, 2003	TFI	62	1 e 6 meses	1 mês-83,4% 6 meses-88,3%
Outcome of stapes surgery for tinnitus recovery in otosclerosis ⁵	Rajati, Poursadeg, Bakhshae, Abbasi, Shahab, 2012	Método de Newman	29	1 mês	82,8%
The effect of stapedotomy on tinnitus in patients with otospongiosis ⁶	Sanchez, Bento, Lima, Marcondes, 2005	EVA	23	3 meses	95,7%
Long-term follow-up of tinnitus in patients with otosclerosis after stapes surgery ⁷	Sobrinho, Oliveira, Venosa, 2004	Questionnaire asking about tinnitus, EVA	48	4 a 14 meses; 14 a 48 meses	4 a 14 meses-91%; 14 a 48 meses-91%
How does stapes surgery influence severe disabling tinnitus in otosclerosis patients? ⁸	Oliveira CA; 2007	EVA	19	4 a 10 meses	4 a 10 meses-90%
The effect on tinnitus of stapes surgery for otosclerosis ⁹	Sakai, Sato, Iida, Ogata, Ishida, 1995	Tinnitus score advocated by the Japan Audiological Society	22	Não mencionado	68%

foi observado por Kersley e Gray,¹⁰ mas Del Bo et al.¹¹ mencionaram que o zumbido ocorreu tardiamente após a cirurgia, em 7% dos pacientes que não apresentavam zumbido no período pós-operatório imediato.

Shea¹² e Causse e Vincent¹³ tentaram correlacionar o tom do zumbido pré-operatório em pacientes com otosclerose e a diminuição desse sintoma após a estapedectomia. Ambos declararam que apenas o zumbido em tom grave é afetado pela estapedectomia. Causse e Vincent indicaram que esse tipo de zumbido está relacionado à elasticidade do mecanismo da janela oval, que é corrigida pela estapedectomia.

Em um estudo do osso temporal em busca de uma correlação histopatológica para o zumbido, Oliveira e Schuknecht¹⁴ encontraram hidropsia endolinfática em 18% dos ossos estudados, histopatologia normal em 11% e otosclerose em 11%. Esses foram os principais diagnósticos histopatológicos encontrados em pacientes com zumbido. Se considerarmos que o zumbido começa com uma alteração bioquímica nos fluidos da orelha interna, a qual no início não é detectável por microscopia óptica, mas subsequentemente será vista como hidropsia endolinfática, e que os focos otoscleróticos na cóclea provocam essas alterações

bioquímicas na endolinfa e perilinfã, esses principais diagnósticos histopatológicos encontrados nos ossos temporais de pacientes com zumbido estão intimamente ligados. Se a explicação acima for verdadeira, a única maneira pela qual a estapedectomia pode influenciar o zumbido em pacientes com otosclerose é alterando a parte condutora da equação.

Novamente, Oliveira e Schuknecht¹⁴ encontraram uma melhor preservação das estruturas sensoriais e neurais em pacientes com zumbido do que em pacientes com o mesmo diagnóstico histopatológico, mas sem zumbido. Possivelmente, o zumbido é um sinal muito precoce de lesão coclear e tende a diminuir à medida que a lesão piora. É claro que as ideias apresentadas nos parágrafos anteriores estão longe de ser comprovadas, mas acreditamos que elas compõem uma hipótese interessante a ser investigada.

Conclusão

Esta revisão sistemática de 254 casos de otosclerose mostrou, através de diferentes escalas e em diferentes momentos, que a estapedectomia foi de grande valor na

melhoria do zumbido, observada em 85,52% dos pacientes com zumbido pré-operatório.

A indicação primária para a estapedectomia é a melhoria da audição.⁴

Portanto, ao decidir sobre a indicação cirúrgica em pacientes com otosclerose, a presença e o nível do zumbido devem ser considerados, bem como o nível de audição, já que concluímos que a estapedectomia também pode aliviar o zumbido na maioria dos pacientes com otosclerose.

Conflitos de interesse

Os autores declaram não haver conflitos de interesse.

Referências

1. Gristwood RE, Venables WN. Otosclerosis and chronic tinnitus. *Ann Otol Rhinol Laryngol.* 2003;112:398–403.
2. Dewyer NA, Kiringoda R, Kram YA, Chang JL, Chang CYJ, Cheung SW. Stapedectomy effects on tinnitus: relationship of change in loudness to change in severity. *Otolaryngol Head Neck Surg.* 2015;153:1019–23.
3. Chang CJ, Cheung SW. Tinnitus modulation by stapedectomy. *Otol Neurotol.* 2014;35:1065–9.
4. Ayache D, Earally F, Elbaz P. Characteristics and postoperative course of tinnitus in otosclerosis. *Otol Neurotol.* 2003;24:48–51.
5. Rajati M, Poursadegh M, Bakhshae M, Abbasi A, Shahabi A. Outcome of stapes surgery for tinnitus recovery in otosclerosis. *Int Tinnitus J.* 2012;17:42–6.
6. Lima Ada S, Sanchez TG, Marcondes R, Bento RF. The effect of stapedotomy on tinnitus in patients with otospongiosis. *Ear Nose Throat J.* 2005;84:412–4.
7. Sobrinho PG, Oliveira CA, Venosa AR. Long-term follow-up of tinnitus in patients with otosclerosis after stapes surgery. *Int Tinnitus J.* 2004;10:197–201.
8. Oliveira CA. How does stapes surgery influence severe disabling tinnitus in otosclerosis patients? *Adv Otorhinolaryngol.* 2007;65:343–7.
9. Sakai M, Sato M, Iida M, Ogata T, Ishida K. The effect on tinnitus of stapes surgery for otosclerosis. *Rev Laryngol Otol Rhinol (Bord).* 1995;116:27–30.
10. Kersley JA, Gray AJ. Stapedectomy: a review with a preliminary report on the piston operation. *J Laryngol Otol.* 1964;78:374–83.
11. Del Bo M, Zaghis A, Ambrosetti U. Some observations concerning 200 stapedectomies: fifteen years postoperatively. *Laryngoscope.* 1987;97:1211.
12. Shea JJ. Otosclerosis and tinnitus. *J Laryngol.* 1981;0101 Suppl 4:149–50.
13. Causse IB, Vincent R. Poor vibration of inner ear fluids as a cause of low tone tinnitus. *Am J Otol.* 1995;16:701–2.
14. Oliveira CA, Schuknecht HF, Glynn RJ. In search of cochlear morphologic correlates for tinnitus. *Arch Otolaryngol Head Neck Surg.* 1990;116:937–9.